Endodontie : l'économie tissulaire du laser

Novembre 2015

Dr Jean-Yves Cochet

Endodontiste exclusif

Ancien assistant hospitalo universitaire Paris 7

Professeur invité à la Nova Southeastern University of Florida, États-Unis

Longtemps décrié et controversé, le laser prend progressivement sa place en endodontie, et tout particulièrement l'Erb Yag qui répond aux exigences et aux objectifs d'irrigation, de stérilisation de l'endodonte, du réseau canalaire, des isthmes inter-canalaires et des tubilis dentinaires.

L'exacerbation de la dynamique d'irrigation va permettre de véhiculer l'irrigant jusqu'au foramen, en assurant sa stérilisation et en répondant aux objectifs de l'endodontie moderne. Ceci va bouleverser nos concepts, de « sur-préparation » trop souvent ancrés, et répondre aux critères d'économie tissulaire. En effet, point n'est besoin, alors, de sur-instrumenter un canal pour en assurer le nettoyage ; (Fig 1).

Fig.1 : Parfaite obturation du réseau canalaire et économie tissulaire.

L'utilisation d'instruments en nickel titane, tels que le Vortex (Dentsply) qui, comme le Profile (Denstply), optimise la remontée des débris, s'inscrit dans cette nouvelle philosophie. En effet, la combinaison entre la remontée des débris et une irrigation potentialisée par le laser Erb Yag Syneron va nous permettre un nettoyage optimisé, avec une préparation canalaire a minima, donc non mutilante.

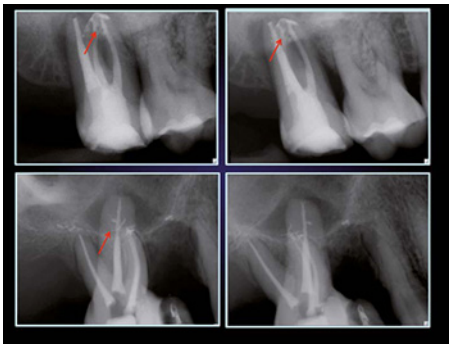

Fig.2 : Obturation des zones isthmiques apicales.

Il ne restera plus qu'à obturer avec une technique Thermafil, qui ne nécessite pas de sur-instrumentation, pour véhiculer et compacter de la gutta chaude, jusque dans les derniers dixièmes de mm foraminaux. Il est donc possible de combiner nettoyage optimal et compactage ; (Fig.2) dans les zones foraminales, et même d'obturer des isthmes intercanalaires. Ceci est particulièrement visible sur la troisième image ; (Fig.3), qui nous montre la différence entre deux endodonties totalement opposées.

Fig.3 : Isthmes inter-canalaires.

La radiographie initiale révèle une endodontie radiographiquement correcte ; toutefois, la reprise de traitement et l'irrigation au laser nous montrent deux « mondes endodontiques » différents. Il est alors possible de voir, au moment de l'obturation, les zones non instrumentées qui ont été nettoyées et obturées. C'est également le cas des molaires mandibulaires ; (Fig.4) qui présentent très fréquemment des anatomies canalaires complexes. Il est même possible de parler de réseau canalaire mésial, avec la présence - comme dans ce cas clinique - de trois canaux distincts.

Fig.4 : Anatomie canalaire complexe des racines mésiales mandibulaires. Isthmes constants.

Mais que cette racine mésiale des molaires mandibulaires comporte un, deux ou trois canaux, ils sont toujours reliés par des isthmes. Et c'est là que la notion de zones instrumentées et non instrumentées prend toute son importance. En effet ces canaux sont reliés par des réseaux isthmiques qui abritent une flore bactérienne plus ou moins pathogène, prenant le rôle

d' « épée de Damoclès », avec de toute évidence la possibilité de colonisation progressive du réseau canalaire non traité. Ceci peut expliquer des lésions évoluant tardivement, avec la mise en place progressive de lésions d'origine endodontique, parfois volumineuses (Cochet Khayat, 2012).

Sinusites maxillaires chroniques

Au maxillaire, le problème est médicalement rapidement plus ennuyeux. La diffusion bactérienne, au niveau des molaires maxillaires est à l'origine d'un grand nombre de sinusites maxillaires chroniques. Elles sont principalement causées par le non traitement du 2e canal MV et existent, malheureusement, dans plus de 90 % des cas.
Elles peuvent aussi être développées à partir des réseaux isthmiques, comme dans le cas présent ; (Fig.5). On peut observer, au niveau de la 26, une anatomie « classique » avec quatre canaux (MV1, MV2, DV et P). Son traitement endodontique inadéquat nous montre la mise en place d'une lésion.

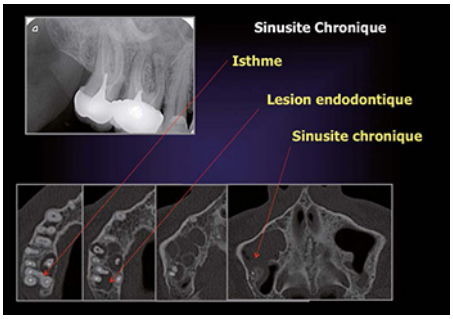

Fig.5 : L'insuffisance de traitement endodontique est à l'origine de lésions induisant une pathologie sinusienne.

La radiographie est très loin de la réalité clinique (Roisin- Chausson - Cochet : 2000 - 2001). Le scanner (ou le CBCT) va nous montrer une anatomie bien plus complexe qu'il n'y paraissait radiographiquement. Des lésions qui n'étaient pas visibles sur les radios, et bien sûr, une pathologie sinusienne non visible et suspectée radiographiquement (Roisin-Chausson, 1991 ; Roisin Chausson Cochet, 2000 2001).

Mais pour résoudre le problème médical et sinusien, il faut une endodontie performante pour obtenir la guérison des lésions d'origine endodontique, et pour cela arriver à traiter ces zones isthmiques, bien à distance des canaux principaux. L'irrigation laser assistée prend alors toute son importance.

Nous pourrons voir que l'anatomie canalaire a pu être complètement nettoyée.

La radiographie de fin de traitement et son contrôle à six mois ; (Fig.6) objectivent une bonne stabilité clinique, mais seul le CBCT nous donnera de réelles informations ; (Fig.7). Il est possible de constater combien il est riche d'informations.

Nous pourrons voir que l'anatomie canalaire a pu être complètement nettoyée, que les lésions d'origine endodontiques sont régénérées et que la pathologie sinusienne a disparu. Les coupes coronales objectivent même une parfaite aération du sinus. Le problème médical est donc résolu (Cochet, 2012).

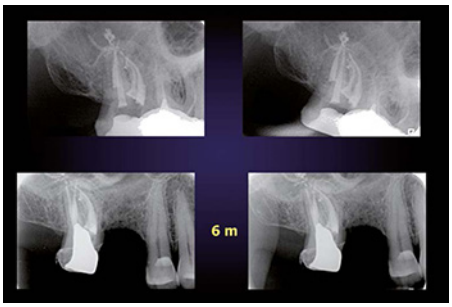

Fig.6 : Le retraitement endodontique doit être complété par une obturation coronaire étanche (Inlay-core ou autre).

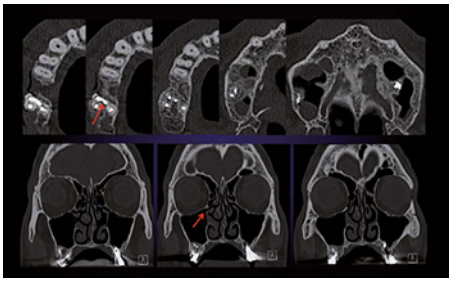

Fig.7 : A 6 mois, les lésions ont disparu : la guérison de la pathologie sinusienne est totale.

Il est donc prouvé que cette guérison passe par un traitement endodontique adéquat. Celui-ci nécessite un parfait nettoyage du réseau canalaire, des isthmes et des zones non instrumentées inaccessibles aux instruments endodontiques, et s'avère la seule garantie de traitement, (Cochet, 2012). Une obturation hermétique et compressive pour remplir les zones non instrumentées est indispensable ; (Fig. 8) avec, éventuellement, l'association de cônes de gutta traditionnels et de Thermafil, comme le montre cette coupe. Ceci va assurer la pérénité de nos traitements endodontiques, en évitant la recolonisation bactérienne secondaire.

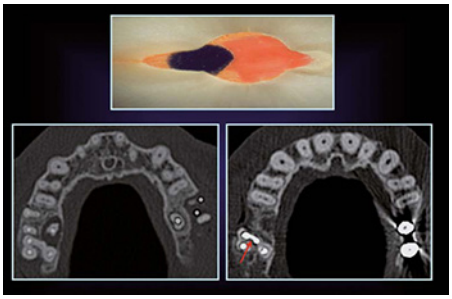

Fig.8 : La combinaison de Thermafil et de gutta conventionnelle peut optimiser l'obturation des isthmes. Le CBCT objective l'obturation de l'isthme et le retraitement endodontique.

Bibliographie

1. Cochet J.Y., Sinusites d'origine dentaire.Traitement endodontique et chirurgical. In Endodontie : Simon S. ; Machtou P. ; Pertot W. ; CDP :22:483-494, 2012.
2. Cochet J.Y., Khayat B., Endodontie chirurgicale. In Endodontie : Simon S. ; Machtou P. ; Pertot W. ; CDP :15:321-345, 2012
3. Roisin Chausson M.H., Cochet J.Y., L'image endodontique, scanner et microscope : de l'image virtuelle à l'image réelle. Les Cahiers de l'ADF :7:24-31, 2000.
4. Roisin-Chausson M. H., Cochet J.Y., Endodontie 2001, Savoir utiliser le bilan T.D.M. Endo-Contact :10:4 8, 2001.
5. Roisin-Chausson M.H., L'examen T.D.M. Cahier de stomatologie et de chirurgie maxillo-faciale 5::12-16, 1991.